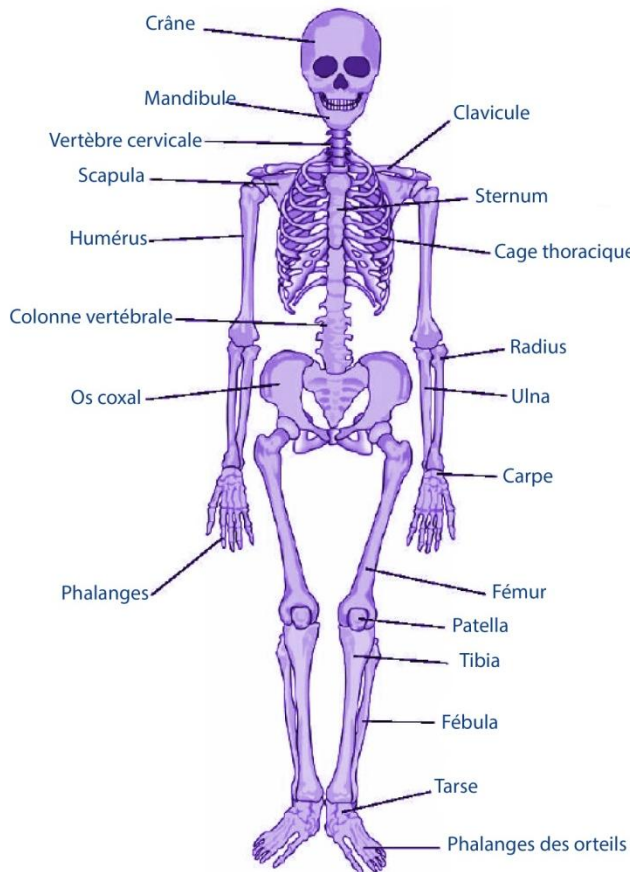


# Le squelette

## 1 - Le Squelette humain :



C'est la charpente interne du corps.

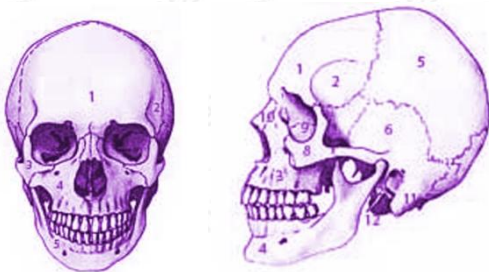**Rôles :** stabilité, mouvements, protection des organes internes (poumons, cœur, foie, etc.), élaboration des cellules sanguines (dans la moelle osseuse), réserve de substances minérales (Calcium, Phosphore, etc.)

On peut diviser le squelette humain en deux grandes parties : le squelette axial et le squelette appendiculaire.

- **Squelette axial :** Tête, colonne vertébrale, thorax osseux
- **Squelette appendiculaire :** les membres supérieurs et inférieurs.

## 2 - La tête :

Le squelette de la tête est composé du crâne (lui-même composé de plusieurs os) et de l'os mandibulaire.



### Vue frontale

- 1) Os frontal
- 2) Fosse temporal
- 3) Os malaire
- 4) Maxillaire supérieur
- 5) Maxillaire inférieur

### Vue de profil

- 1) Os frontal
- 2) Crête latérale du frontal
- 3) Maxillaire supérieur
- 4) Maxillaire inférieur
- 5) Pariétal

- 6) Écaille du temporal
- 7) Occipital
- 8) Os temporal
- 9) Orbite,
- 10) Os propre du nez
- 11) Apophyse mastoïde
- 12) Crête latérale du frontal.

## 3 - Le thorax osseux :

Rôle de protection des organes vitaux : cœur et poumons.

Composé de :

- Douze paires de cotes.
- Le sternum.

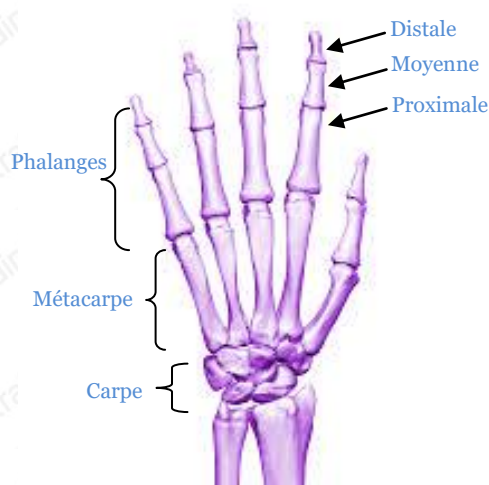
## 4 - La colonne vertébrale :

Elle sert à : supporter la tête, protéger la moelle spinale, point d'attache des côtes et à réaliser plusieurs mouvements.

Elle est composée de :

- **24 vertèbres mobiles** : 7 cervicales, 12 thoraciques, 5 lombaires. Elles sont intercalées par les disques intervertébraux.
- **Sacrum** : 5 vertèbres soudées
- **Coccyx** : 4 vertèbres soudées

## 5 - Le membre supérieur :



\* Figure main

**a - La ceinture scapulaire** : scapula et clavicule

**b - Le bras** : l'humérus

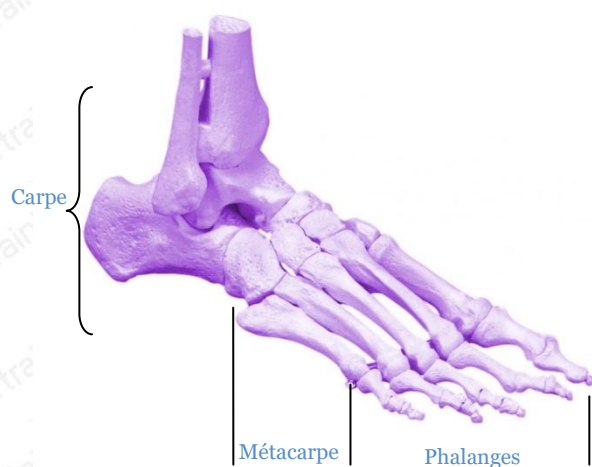
**c - L'avant bras** : radius et ulna

**d - La main** :

Les os de la main peuvent être classifiés comme suit :

- **Le carpe** : groupe d'os reliant la main et les os de l'avant bras
- **Le métacarpe** : reliant le carpe et les phalanges
- **Les phalanges** : squelette des doigts

## 6 – Le membre inférieur :



\* Figure pied

**a - Os coxal** : Les os iliaques et le sacrum

**b - La cuisse** : le fémur

**c - La patella** : os en forme de disque, situé sur le genou

**d - La jambe** : Tibia et fibula

**e - Le pied** :

Comme pour la main, le pied est composé de 3 parties :

- **Le tarse** : liant le pied au tibia et à la fibula
- **Le métatarse** : liant le tarse aux phalanges
- **Phalanges des orteils**